

# Mielopatía cervical espondilótica; resultados clínicos post laminoplastia

## Spondylotic Cervical Myelopathy; Clinical Results After Laminoplasty

### Mielopatía cervical espondilótica; resultados clínicos após laminoplastia

Juan Manuel Velasco<sup>1</sup>, Santiago Sapriza<sup>2</sup>, Nicolás Galli<sup>3</sup>, Fernando García<sup>4</sup>, Leonardo Pereyra<sup>5</sup> y A. Rocchietti<sup>6</sup>

#### Resumen:

**Introducción:** Evaluar los resultados clínicos en pacientes portadores de mielopatía cervical espondilótica intervenidos quirúrgicamente en nuestro servicio mediante laminoplastia open door.

**Materiales y métodos:** Realizamos un análisis retrospectivo de los pacientes intervenidos por mielopatía cervical espondilótica mediante laminoplastia entre 2010 y 2017. De los 102 pacientes intervenidos perdimos 18 casos o los datos fueron insuficientes. De los 84 casos 58 son masculinos. La media de edad fue de 63 años de los cuales se valoró: asociación de polo lumbar, tiempo entre sintomatología y cirugía, balance sagital, mielomalacia y resultados clínicos mediante la escala de Nurick y el JOA modificado.

**Resultados:** El área más frecuente de laminoplastia fue de C3-C6 (83%). El promedio del JOA preoperatorio fue de 12,1 y postoperatorio a los 6 meses de 14,8, obteniendo una tasa de recuperación mediante el método del Hirabayasi de 81%. El Nurick preoperatorio promedio fue de 2 y a los 6 meses de 1.1. Cuarenta y dos pacientes (50%) presentaban en la RMN hiperintensidad de señal medular en T2. La tasa de recuperación del JOA y Nurick fue significativamente mayor en pacientes intervenidos a menos de 12 meses de inicio de sintomatología. Notamos una alta incidencia de sufrimiento bipolar (48%). No hubo complicaciones mayores, 2 presentaron paresia transitoria de C5, 1 paciente presentó seroma que requirió drenaje superficial y 4 presentaron dolor axial leve que no tenían previo a la cirugía.

**Conclusiones:** En nuestra experiencia la laminoplastia open door es una técnica con muy buenos resultados clínicos y con baja incidencia de complicaciones para el tratamiento de la mielopatía cervical espondilótica. Notamos una asociación significativa entre la tasa de recuperación del JOA y el periodo entre sintomatología y cirugía. Por otro lado, no encontramos asociación significativa entre el resultado clínico y el número de espacios liberados así como la presencia de alteraciones de señal medular.

<sup>1</sup>Médico Cirujano de columna de Centro de Deformidades de Columna - CE.DEF.CO. Asistente. Posgrado Traumatología. Universidad de Montevideo. Uruguay. ORCID: 0000-0001-8063-3091. Contacto: jmvelasco1978@gmail.com

<sup>2</sup>Médico Cirujano de columna de Centro de Deformidades de Columna - CE.DEF.CO. ORCID: 0000-0003-1423-5540

<sup>3</sup>Médico Cirujano de columna de Centro de Deformidades de Columna - CE.DEF.CO. ORCID: 0000-0003-3830-5902

<sup>4</sup>Médico Cirujano de columna, Centro de Deformidades de Columna - CE.DEF.CO. Prof. Adj. Posgrado Traumatología Universidad de Montevideo, Uruguay. ORCID: 0000-0001-6163-1402

<sup>5</sup>Médico Cirujano de columna de Centro de Deformidades de Columna - CE.DEF.CO. ORCID: 0000-0002-8745-3058

<sup>6</sup>Médico Cirujano de columna de Centro de Deformidades de Columna - CE.DEF.CO. ORCID: 0000-0001-5791-9665

**Palabras clave:** mielopatía, columna cervical, laminoplastia.

### Abstract:

**Background:** To evaluate the clinical results in patients with cervical spondylotic myelopathy operated surgically in our service by means of “open door” laminoplasty.

**Methods:** We performed a retrospective analysis of patients who underwent cervical spondylotic myelopathy by laminoplasty between 2010 and 2017. Of the 102 patients operated on, we lost 18 cases or the data were insufficient. Of the 84 cases, 56 male patients with an average age of 63 years were evaluated: association of the lumbar pole, time between symptomatology and surgery, sagittal balance, myelomalacia and clinical results using the Nurick scale and the modified JOA.

**Results:** The most frequent area of laminoplasty was C3-C6 (70%). The preoperative JOA average was 10.6 and postoperative at 3 months of 14.5, obtaining a recovery rate using the Hirabayashi method of 61%. The preoperative Nurick averaged 3.08 and at 3 months of 1.2. 42 patients presented with MRI hyperintense signaling in T2. The recovery rate of JOA and Nurick was significantly higher in patients operated on less than 6 months after symptom onset. We note a high incidence of bipolar suffering (30%). There were no major complications, 2 presented transient paresis of C5, 1 patient presented seroma that required superficial drainage and 4 presented mild axial pain that they did not have prior to surgery.

**Conclusions:** In our experience, open-door laminoplasty is a technique with very good clinical results and a low incidence of complications for the treatment of cervical spondylotic myelopathy. We note a significant association between the rate of recovery of the JOA and the period between symptoms and surgery. On the other hand, we did not find a significant association between the clinical result and the number of spaces released as well as the presence of marrow signal alterations

**Keywords:** Cervical Spine, Myelopathy, Laminoplasty.

### Resumo:

**Introdução:** Avaliar os resultados clínicos em pacientes com mielopatía espondilótica cervical operada cirurgicamente em nosso serviço por laminoplastia aberta.

**Materiais e métodos:** Foi realizada uma análise retrospectiva de pacientes operados por mielopatía espondilótica cervical por laminoplastia entre 2010 e 2017. Dos 102 pacientes operados, perdemos 18 casos ou os dados foram insuficientes. Dos 84 casos, 58 são do sexo masculino. A média de idade foi de 63 anos, sendo avaliada: associação do pólo lombar, tempo entre sintomatologia e cirurgia, equilíbrio sagital, mielomalácia e resultados clínicos utilizando a escala de Nurick e o JOA modificado.

**Resultados:** A área de laminoplastia mais frequente foi a C3-C6 (83%). O JOA médio pré-operatório foi de 12,1 e no pós-operatório aos 6 meses de 14,8, obtendo-se uma taxa de recuperação pelo método de Hirabayasi de 81%. O Nurick médio pré-operatório foi 2 e em 6 meses de 1.1. Quarenta e dois pacientes (50%) apresentavam sinalização hiperintensa da ressonância magnética em T2. A taxa de recuperação de JOA e

Nurick foi significativamente maior em pacientes operados em menos de 12 meses após o início dos sintomas. Notamos uma alta incidência de sofrimento bipolar (48%). Não houve complicações maiores, 2 apresentaram paresia transitória de C5, 1 paciente apresentou seroma que necessitou de drenagem superficial e 4 apresentaram dor axial leve que não tiveram antes da cirurgia.

*Conclusões:* Em nossa experiência, a laminoplastia por portas abertas é uma técnica com resultados clínicos muito bons e baixa incidência de complicações para o tratamento da mielopatia espondilótica cervical. Notamos uma associação significativa entre a taxa de recuperação do JOA e o período entre sintomas e cirurgia. Por outro lado, não encontramos associação significativa entre o resultado clínico e o número de espaços liberados, bem como a presença de alterações no sinal medular.

*Palavras-chave:* mielopatia, coluna cervical, laminoplastia.

## Introducción

La cervicalgia es un síntoma muy frecuente en la práctica clínica, siendo su causa más frecuente la discopatía degenerativa crónica. Esto determina en general un estrechamiento del canal tanto por elementos óseos como disco-ligamentarios. En un pequeño porcentaje, esto provoca compresión medular con manifestaciones neurológicas<sup>(1)</sup>. Esto, es conocido como mielopatia cervical espondiloartrósica. Es una complicación grave, en general progresivas que requiere tratamiento quirúrgico.

La prevalencia de la MCD (mielopatía cervical degenerativa) tratada quirúrgicamente se estima en 1,6/100.000 habitantes. Es probable que la prevalencia real sea mucho mayor<sup>(2)(3)</sup>.

Se espera que la incidencia aumente con una población que envejece. En la mayoría de los pacientes, el diagnóstico se hace a partir de los 50 años; la MCD es poco común antes de los 40 años<sup>(3)</sup><sup>(4)</sup>.

El cuadro clínico se produce con un síndrome neurológico que va progresando gradualmente, siendo característico el síndrome piramidal del tipo paraparesia espástica, donde predomina la espasticidad sobre lo motor, aparecen también trastornos de la marcha asociado a claudicación intermitente no dolorosa y alteraciones sensitivas. Al

principio aparecen alteraciones en las funciones de las manos con pérdida de movimientos finos como escribir, enhebrar una aguja o abrocharse un botón, objetivándose en el examen físico también la pérdida de masa muscular en la mano (mano mielopática).

Varias otras patologías neurológicas (flebopatías, esclerosis múltiple, ELA, mononeuropatías, atrapamientos,iringomiélias, enfermedad cerebrovascular, etc.) pueden presentar signos y síntomas parecidos por lo que destacamos la correcta valoración por neurólogo para descartarlas. Si no hay correlación entre la clínica y la imagenología se debe sospechar otras patologías y otros estudios deben ser solicitados (potenciales evocados, electromiografía y potenciales motores).

Esos estudios permiten diferenciar entre lesiones medulares, radicales, plexales o de nervio periférico y se pueden usar con carácter evolutivo.

La fisiopatología de la pérdida de función neurológica en las mielopatías cervicales espondiloartrósicas es un tema de discusión. Básicamente hay dos opiniones: la compresión dinámica, y o la alteración isquémica.

Incluye factores estáticos resultado de la aparición de estenosis cervical adquirida o del desarrollo y factores dinámicos que implican los traumatismos repetitivos de la columna cervical. Estos factores

mecánicos afectan las neuronas y la glía, así como los eventos que se producen en cascada que incluyen la isquemia, la excitotoxicidad y la apoptosis, (fisiopatología similar a la que ocurre en los lesionados medulares traumáticos).

La historia natural de la mielopatía cervical espondiloartrósica aun no está verdaderamente documentada. Existe una tendencia a progresar a la agravación, pero no se conoce cuanto, a qué velocidad y que número de pacientes la padecerán, así como cual es el método válido que permitirá decir cual paciente irá a la agravación.

No existe aun el factor pronóstico conocido que pueda predecir el futuro de un paciente.

En la medida que esta patología se va comprendiendo mejor, muchos autores recomiendan el tratamiento quirúrgico, aun cuando la sintomatología sea moderada, para intentar detener esa evolución desfavorable y que no revierte<sup>(5)(6)</sup>.

El tratamiento quirúrgico consiste en ampliar el canal, ya sea por vías anteriores, (disectomía o corpectomías); posteriores y combinadas.

En la compresión de tres o más niveles la laminoplastia ha demostrado ser más segura y con mejores resultados que la vía anterior. A pesar de esto, se asocia a alto número de complicaciones<sup>(3)(4)(6)(8)</sup>.

La laminoplastia es un procedimiento realizado en Japón para evitar las secuelas tardías de las laminectomías sin fusión. Inicialmente se utilizó para casos de osificación del ligamento longitudinal posterior y luego se fue incrementando para el uso de mielopatía espondilótica<sup>(9)(10)</sup>.

Nuestro objetivo es analizar los resultados clínicos de laminoplastia en pacientes portadores de mielopatía cervical espondiloartrósica en nuestro servicio.

La indicación de decompresión de canal cervical mediante la técnica de laminoplastia open door fue estenosis de 3 o más espacios, con lordosis cervical presente, osificación del ligamento longitudinal

posterior.

## Material y método

La colección de datos se realizó a través de las historias clínicas de nuestro archivo y seguimiento personal y telefónico. Se identificó edad, sexo, fecha de cirugía, sintomatología, tiempo de evolución, sufrimiento bipolar y complicaciones. De punto de vista imagenológico, se analizó la radiografía simple, RNM (resonancia nuclear magnética) preoperatoria y radiografía postoperatoria. Citamos a los pacientes a nuestro servicio que concurren con una radiografía de columna frente y perfil. Respondieron a los cuestionarios en forma escrita y verbal como rutina de nuestro servicio.

Seleccionamos todos los pacientes intervenidos en nuestro servicio portadores de mielopatía cervical espondilótica mediante laminoplastia open door entre enero 2010 y julio 2017.

Excluimos aquellos en los cuales la laminoplastia no se realizó por mielopatía espondilótica, no tenían como mínimo un año de seguimiento o presentaban historia clínica o imagenología insuficiente.

También excluimos aquellas mielopatías tratadas mediante otras técnicas como la disectomía y corpectomías vía anterior (no era el objetivo de este trabajo).

Se analizó el JOA y Nurick pre y post operatorio. La mejoría neurológica la valoramos calculando la tasa de recuperación del JOA. Esta se calcula:  $\text{JOA postoperatorio} - \text{JOA preoperatorio} / \text{JOA máx.} \times 100$  (Tabla 1 y Tabla 2).

Con respecto a la imagenología se comparó balance sagital en la Rx preoperatoria y al año o más. Se clasificó en: lordosis, recta, cifótica o sigmoidea. En todos los casos se valoró la presencia de alteración de señal medular en la RNM de manera preoperatoria y como control en la evolución.

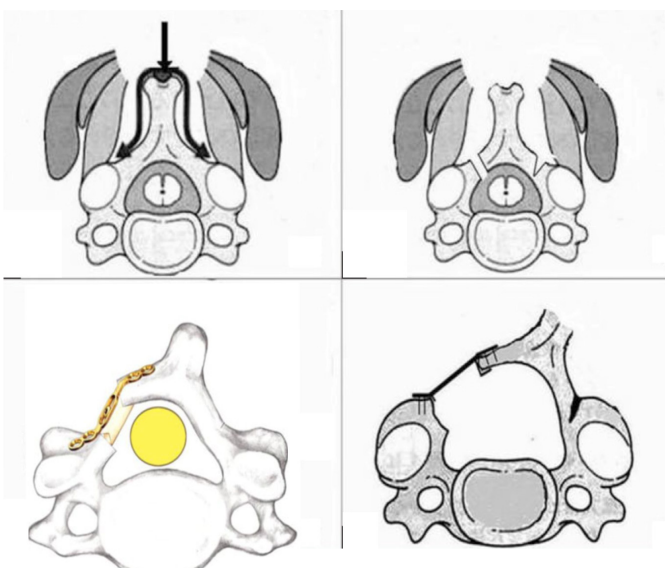
## Procedimiento quirúrgico

Se realizó la laminoplastia según la técnica de O'Brien et al, modificación de la técnica original de Hirabayashi K.

Se coloca al paciente en decúbito ventral, con protección de cara, especial cuidado de ojos, nariz y mentón. En todos los pacientes se realizaron potenciales evocados motores y sensitivo (monitorización electrofisiológica). Haciendo hincapié en los potenciales motores de la raíz C5 bilateralmente, con registros pre durante y posoperatorio inmediatos dada su conocida afectación en esta técnica quirúrgica.

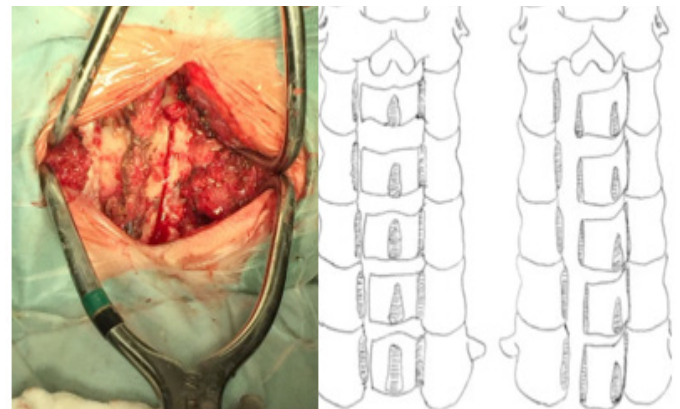
El cirujano se ubica en el lateral izquierdo del paciente, los ayudantes en el derecho y la instrumentadora en el lado izquierdo junto al cirujano. Se realiza incisión centrada en línea media. Disección por planos hasta plano óseo. La disección lateral sigue el plano subperióstico hasta la porción media de las masas laterales, conservando del lateral derecho las cápsulas articulares y las partes blandas. Deben conservarse todos los ligamentos posteriores (supraespinoso, interespinoso y ligamento amarillo)

Figura 1.



**Figura 1.** Procedimiento quirúrgico: disección, osteotomías y estabilización con mini placas, tornillos lamino articulares

Se realiza la osteotomía completa con fresa a nivel de la unión de las laminas con los macizos articulares del lado a abrir, Una vez realizada la osteotomía se procede al lado contralateral, realizando una osteotomía incompleta con fresa, logrando una bisagra con cierta capacidad de ceder. Se completa la osteotomía con Kerrison de 1 o 2 mm. Se realizó la osteotomía del lado que presentaba elementos radiculares, de no tenerlos quedaba a criterio del cirujano (a izquierda) Figura 2.



**Figura 2.** Osteotomías a nivel unión laminoarticular bilateral

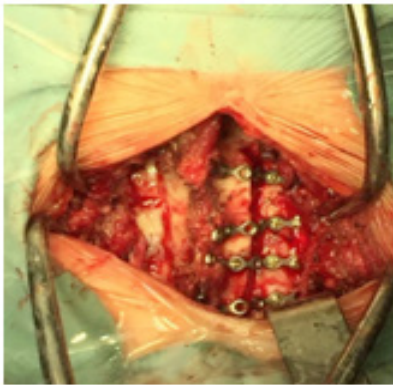
Luego realizamos presión digital contra el arco posterior que se va abriendo segmento por segmento hacia el lado de la osteotomía incompleta. A veces es necesario completar la disección a tijera o espátula de bridas extradurales.

Una vez lograda una apertura satisfactoria se procede a la estabilización con osteosíntesis. Utilizamos mini placas Martin de titanio con tornillos laminoarticulares (5 a 9 mm de longitud) Figura 3.

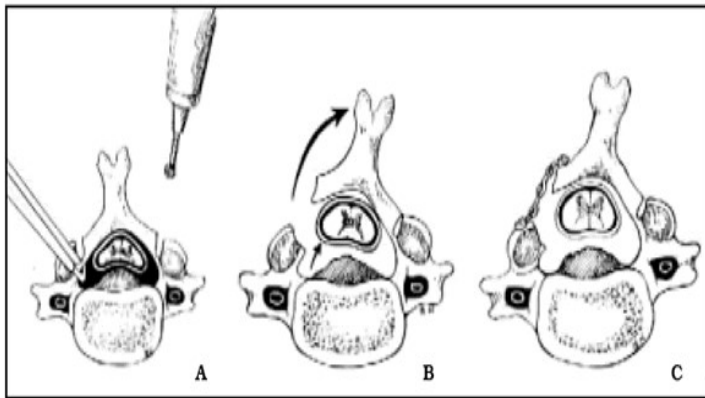
Se colocó injerto de cresta iliaca en los primeros 30 casos. Se realizó cierre por planos dejando drenaje por debajo de la fascia muscular. En todos los casos se utilizó collar de Filadelfia por 3 semanas a permanencia, momento en el que comienza el retiro progresivo.

En la Figura 4 vemos el esquema de la técnica original, empleada por nosotros, Mostramos la imagenología de uno de nuestros casos clínicos con una canal estrecho cervical destacado en la RMN de

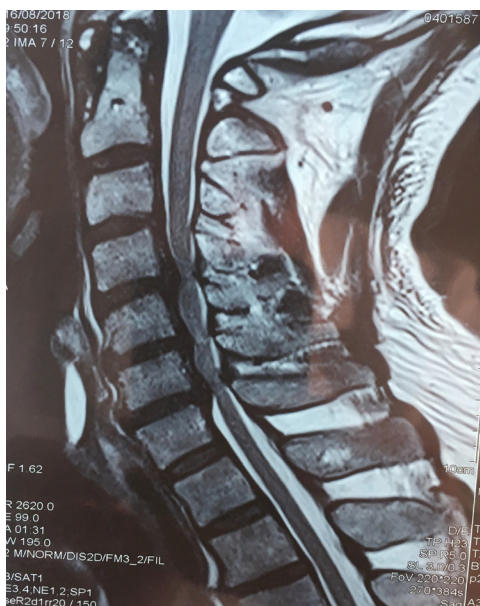la Figura 5, y la Rx posoperatorio en la Figura 6.



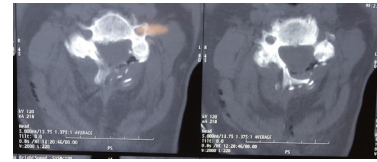
**Figura 3.** Laminoplastia open door



**Figura 4.** Esquema sobre la técnica de O'Brien et al. para laminoplastia cervical expansiva. A. Tiempo óseo con corte de las láminas. B. Apertura lateral (open door). C. Estabilización con miniplacas



**Figura 5.** Rnm secuencia T2 corte sagital de columna cervical. Caso clínico canal estrecho cervical



**Figura 6.** Tac cortes sagitales y Rx frente columna cervical posoperatoria laminoplastia C3C6 con 4 placas titanio

## Resultados

De los 102 pacientes encontrados en nuestra base de datos se analizaron 84 pacientes que cumplían con los criterios de inclusión. Los 18 que no se incluyeron tenían historia clínica insuficiente o imagenología. Todos tienen como mínimo un año de seguimiento y estudios imagenológicos.

Los motivos de consulta más frecuentes: trastornos en la marcha, dolor cervical, dolor radicular, parestesias, pérdida de fuerza en las manos, signos de mielopatías.

Solo un caso presento trastorno esfinteriano.

De estos, 58 pacientes (69 %) son masculinos. La media de edad fue de 63 años (rango 35-89). El tiempo de inicio de sintomatología hasta la cirugía fue variable, siendo menor a 12 meses en 54 casos (64%). En total se intervino 254 niveles. El nivel más frecuente fue C3-C6, en 210 oportunidades (83%), seguido de C3-C7 en el 7 %. En ningún caso se registro alteración de los potenciales motores sensitivos. En 30 casos se uso injerto autólogo de cresta iliaca. No tuvimos lesión de duramadre ni agravamiento de la sintomatología clínica, Tampoco infecciones profundas. Ningún paciente requirió

revisión ni se registró cierre de la osteotomía. Dos pacientes presentaron parálisis transitoria de C5 posoperatoria. En ambos casos la sintomatología revirtió completamente al cabo de 5 meses. Un paciente presentó seroma que requirió drenaje. Un caso presentó infección superficial que fue tratada satisfactoriamente con antibióticos vía oral. En 4 pacientes de registro dolor axial leve posoperatorio sin tenerlo previamente. La media del JOA pre y post operatorio a 6 meses fue de 12,1 y 14,8 respectivamente, una tasa de recuperación promedio de 81%. La tasa de recuperación en pacientes intervenidos antes del año fue de 83 % y de los intervenidos más de un año de inicio de sintomatología de 73%. El Nurick pre operatorio promedio fue de 2 y postoperatorio a los 6 meses de 1,1.

42 pacientes se constató alteración de señal medular en la RNM preoperatoria. En 12 casos se observó cambio alteración de balance sagital al año. Antes del año de iniciados los síntomas fueron intervenidos 54 pacientes.

## Discusión

No vimos relación entre sexo, edad, número de espacios en relación al pronóstico.

Ver cuántos tenían hiperintensidad y ver si tenían peor JOA y/o tasa de recuperación que los que no tenían.

Si bien en los primeros casos analizados usábamos injerto autólogo, actualmente no lo usamos más, ya que está demostrado que no cambia la incidencia ni tiempo de consolidación y agrega morbilidad.

Las complicaciones globales fueron algo menores a las descritas en la literatura<sup>(5)(6)</sup>. La incidencia de parálisis de la raíz C5 se encuentra en el límite inferior de con respecto a las reportado en grandes series, siendo en nuestro caso 5% (2 casos). Esta lesión se debe a la disposición anatómica de la raíz C5 la cual emerge de manera más horizontal por lo

cual es más sensible a las tracción o a las fuerzas que se le aplica a diferencias del resto de las raíces cervical, dicha lesión pasa desapercibida en muchos casos, de todas maneras destacamos que en todos los casos correspondió a neuropraxias siendo lesiones reversibles. 4 presentaron dolor axial que no tenían previo a la cirugía, creemos dicho dolor se puede deber a sobre distensión facetaria o debido a alteraciones del balance sagital. La tasa de recuperación del JOA (modificado dado que en nuestra cultura no se utilizan alguno de los elementos que describen en el JOA original) es de 81 % siendo mayor en aquellos intervenidos antes del año de la sintomatología. Si bien estos valores son comparables a lo publicado en las series<sup>(7)(8)</sup> creemos que la el JOA post operatorio así como la tasa de recuperación no es mayor ya que la mayoría de los pacientes intervenidos presentan una mielopatía leve, y casi la mitad fue intervenida antes del años de iniciado los síntomas. El Nurick post operatorio mostró una mejoría significativa pasando 2,1 pre operatorio a 1,1 post operatorio a los 6 meses. En los pacientes con alteración de señal medular (40%) presentaban tasa de recuperación del JOA mayor comparación con los que no tenían. Por otro lado, no vimos cambios con respecto al Nurick.

El grado de satisfacción del paciente es del 91%, se presentó un caso en el cual la alteraciones neurológica fue progresando a pesar de la intervención, esto pudiendo corresponder a que es una patología mixta compresiva y vascular.

Si bien la escala de Nurick tiene las limitantes que no toma en cuenta los miembros superiores, pensamos que fue una escala apropiada para el presente estudio, ya que permitió ilustrar la mejoría obtenida en nuestros pacientes.

De los 32 pacientes con intensidad de señal medular, 12 se intervinieron antes del año de iniciada la sintomatología.

La presencia de hiperseñal intramedular en las secuencias de resonancia ponderadas en T2 es un punto actual de controversia para muchos autores.

La hiperseñal puede ser la manifestación de una lesión, que va desde el edema medular hasta la mielomalacia, pasando por diferentes grados de gliosis, inflamación o isquemia (gadolinio).

De los pacientes que presentaron alteración en el balance sagital. Doce (30%) pasaron lordosis a recta, 4 de recta a cifótica. No encontramos diferencias en la evolución clínica de estos con respecto a los que no presentaron cambios en rx de perfil. Esto debería explicar el porqué de la indicación relativa del open door en paciente con cifosis cervicales. Dado que existe una tendencia luego de la cirugía a la cifotización del segmento.

Limitaciones del estudio: no contamos con Rx funcionales pre operatorio ni post operatorio. Actualmente en el servicio las solicitamos de forma rutinaria. No contamos con resonancia magnética y tomografía post operatoria por lo que no podemos obtener conclusiones en cuanto a la evolución imagenológica.

### Conclusión:

En nuestra experiencia la laminoplastia open door descrita por Hirabayashi en Japón en el año 1983 es una técnica con muy buenos resultados clínicos para el tratamiento de la mielopatía cervical espondilótica. Obtuvimos una baja incidencia de complicaciones. Notamos una asociación significativa entre la tasa de recuperación del JOA y el periodo entre sintomatología y cirugía. Por otro lado, no encontramos asociación significativa entre el resultado clínico y el número de espacios liberados así como la presencia de alteraciones de señal medular. En general obtuvimos resultados similares a aquellos publicados en grandes series.

**Tabla 1.** JOA. Criterios de la Asociación Japonesa de Ortopedia para evaluar los resultados quirúrgicos en pacientes que presentan mielopatía cervical

I. Función de las extremidades superiores
Le resulta imposible comer con palitos chinos o cuchara (0 puntos)
Puede comer con cuchara, pero no con palitos chinos (1 punto)
Puede comer con palitos chinos pero de manera inadecuada (2 puntos)
Puede comer con palitos chinos pero con torpeza (3 puntos)
Normal (4 puntos)
II. Función de las extremidades inferiores
Le resulta imposible caminar (0 puntos)
Necesita bastón u otro sostén en suelo plano (1 punto)
Necesita bastón u otro sostén sólo en escaleras (2 puntos)
Puede caminar sin bastón ni sostén, pero lentamente (3 puntos)
Normal (4 puntos)
III. Sensibilidad Extremidad superior
Pérdida sensitiva evidente (0 puntos)
Pérdida sensitiva mínima (1 punto)
Normal (2 puntos)
Extremidad inferior
Pérdida sensitiva evidente (0 puntos)
Pérdida sensitiva mínima (1 punto)
Normal (2 puntos)
Tronco
Pérdida sensitiva evidente (0 puntos)
Pérdida sensitiva mínima (1 punto)
Normal (2 puntos)
IV. Función vesical
Retención completa (0 puntos)
Alteración grave (1 punto)
Evacuación vesical inadecuada
Esfuerzo miccional
Goteo posmiccional



Alteración leve (2 puntos)

Polaquiuria

Disuria inicial

Normal (3 puntos)

\*Puntuación total normal= 17 puntos.

**Tabla 1.** JOA. Criterios de la Asociación Japonesa de Ortopedia para evaluar los resultados quirúrgicos en pacientes que presentan mielopatía cervical

Escala Modificada de la Asociación de Ortopedia Japonesa (mJOA)

	Puntuación
<b>FUNCIÓN MOTRIZ DE EESS (Extremidades superiores)</b>	
Incapaz de alimentarse solo	0
Incapaz de usar cuchillo y tenedor, pero capaz de usar la cuchara	1
Usa los cubiertos con mucha dificultad	2
Usa los cubiertos con poca dificultad	3
Sin alteraciones	4
<b>FUNCIÓN MOTRIZ DE EEII (Extremidades inferiores)</b>	
Incapaz de caminar	0
Necesita ayuda para caminar en suelo plano	1
Necesita utilizar el pasamanos al subir o bajar escaleras	2
Inestabilidad	3
Sin alteraciones	4
<b>DÉFICIT SENSITIVO</b>	
<b>Extremidad superior</b>	
Grave / Dolor	0
Leve	1
Sin déficit	2
<b>Tronco</b>	
Grave / Dolor	0
Leve	1
Sin déficit	2
<b>Extremidad inferior</b>	
Grave / Dolor	0
Leve	1
Sin déficit	2
<b>FUNCIÓN VESICAL</b>	
Nula	0
Dificultad miccional grave (retención ocasional)	1
Dificultad miccional leve (poliuria, urgencia urinaria)	2
Sin alteraciones	3
<b>TOTAL</b>	<b>0-17</b>

**Tabla 2.** Grados de Nurick de gravedad de mielopatía

Grado Resultados

0 Signos o síntomas de compromiso radicular pero sin pruebas de patología de la médula espinal

1 Signos de patología de la médula espinal pero sin dificultad para caminar

2 Ligera dificultad para caminar que no impide tener un empleo de jornada completa

3 Dificultad para caminar que impide el empleo de jornada completa o la capacidad de realizar todas las tareas domésticas

4 Puede caminar sólo con ayuda de alguien o de un andador

5 Silla de ruedas o postrado

**Tabla 2.** Grados de Nurick de gravedad de mielopatía

### Escala de Nurick

Grado 0	Signos y síntomas radiculares. Sin evidencia de afectación del cordón medular
Grado 1	Signos de afectación del cordón medular, pero sin alteración de la marcha
Grado 2	Dificultad de la marcha leve que no interfiere en la actividad laboral
Grado 3	Dificultad de la marcha que interfiere en la actividad laboral
Grado 4	Necesidad de ayuda para caminar (andador)
Grado 5	Silla de ruedas o encamado

## Referencias:

1. Hirabayashi K, Watanabe K, Wakano K, Suzuki N, Satomi K, Ishii Y. Expansive open door laminoplasty for cervical spinal stenotic myelopathy. *Spine*. 1983;8(7):693-9.
2. Hirabayashi K, Satomi K. Operative procedure and results of expansive open door laminoplasty. *Spine*. 1988;13(7):870-6.
3. Park A, Heller J. Outcomes review of laminoplasty for the treatment of multilevel cervical spondylotic myelopathy. *Curr Opin Orthop*. 2006;17(3):268-73.
4. Fiore N, Romano O, Mengotti A, Lambre J, Dittlar F. Tratamiento quirúrgico de la mielopatía cervical mediante la laminoplastia. *Rev Asoc Argent Ortop Traumatol*. 2006;71:319-32.
5. Wang MY, Shah S, Green BA. Clinical outcomes following cervical laminoplasty for 204 patients with cervical spondylotic myelopathy. *Surg Neurol*. 2004;62(6):487-492. doi:10.1016/j.surneu.2004.02.040
6. Silveri A, García Ascurra F. Estenosis raquídea cervical de origen artrósico. Actualización del tema y revisión de casuística. *Rev Med Uruguay*. 2000;16(3):221-231.
7. Edwards CC 2nd, Riew KD, Anderson PA, Hilibrand AS, Vaccaro AF. Cervical myelopathy. current diagnostic and treatment strategies. *Spine J*. 2003;3(1):68-81.
8. Zhu B, Xu Y, Liu X, Liu Z, Dang G. Anterior approach versus posterior approach for the treatment of multilevel cervical spondylotic myelopathy: a systemic review and meta-analysis. *Eur Spine J*. 2013;22(7):1583-1593. doi:10.1007/s00586-013-2817-2.
9. Wang LN, Wang L, Song YM, Yang X, Liu LM, Li T. Clinical and radiographic outcome of unilateral open-door laminoplasty with alternative levels centerpiece mini-plate fixation for cervical compressive myelopathy: a five-year follow-up study. *Int Orthop*. 2016;40(6):1267-74. Epub 2016 Apr 18.
10. Nakashima H, Kato F, Yukawa Y, Imagama S, Ito K, Machino M, Ishiguro N. Comparative effectiveness of open-door laminoplasty versus French-door laminoplasty in cervical compressive myelopathy. *Spine (Phila Pa 1976)*. 2014;39(8):642-7.

*Nota: La contribución de los autores en la realización del trabajo fue equivalente.*

*Nota: Este artículo no contiene información sobre dispositivos médicos ni fármacos. Todos Los autores declaran expresamente no tener conflicto de intereses.*

**Recibido:** 20180930

**Aceptado:** 20190220